

## Ektoparasiten (Hautparasiten)

Ektoparasiten sind Schmarotzer, die Blut saugen oder Hautpartikel der Haustiere (Wirte) fressen. Die blutsaugenden Plagegeister spielen als Überträger von Krankheiten eine große Rolle. Man unterscheidet zwischen 2 Arten:

### Spinnentiere (Arschida)

besitzen 4 Beinpaare

- Zecken
- Milben

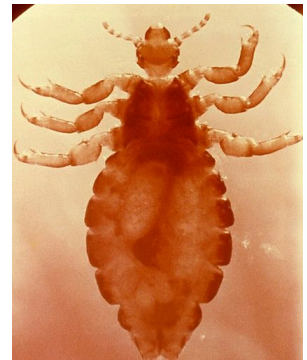

Zecke

### Insekten (Hexapoden)

besitzen 3 Beinpaare

- Flöhe
- Läuse
- Haarlinge
- Zweiflügler



Laus

Man unterscheidet weiterhin zwischen Parasiten, die ständig auf der Haut sitzen, sich teilweise auch tief in die Haut eingraben und deshalb im Nachweisverfahren nur durch ein Hautgeschabsel und unter dem Mikroskop zu finden sind und den Parasiten, die nicht ständig (temporär) auf der Haut der Wirtstiere sitzen. Sie sind meistens schon mit bloßem Auge zu erkennen.

## Hautuntersuchungen

Die Untersuchung auf Hautparasiten wird in der tierärztlichen Praxis oftmals verlangt, da unsere Haustiere nicht selten mit diesen Parasiten behaftet sind.

Auf der Haut sitzen Parasiten wie Flöhe, Läuse, Zecken, Haarlinge oder Herbstgrasmilben können meistens mit dem bloßen Auge nachgewiesen werden. Flöhe können auch indirekt durch Flohkot nachgewiesen werden. Mit einem Staubkamm werden verdächtige Stellen ausgekämmt und die anhaftenden Teile auf feuchtes Papier gebracht. Ist Flohkot vorhanden, löst er sich und ergibt einen rötlichen Fleck. Nicht geflügelte Hautparasiten wie z.B. Zecken können im Allgemeinen durch Ablesen mit einer Uhrfederpinzette oder mit einem befeuchteten Pinsel direkt nachgewiesen werden. In der Haut sitzende Milben (z.B. die Grabmilbe *Sarcoptes* und die Haarbalgmilbe *Demodex*) können nur durch ein Hautgeschabsel ans Licht gebracht werden.

### Quellen:

Grabner & Kiris (2015). Tiermedizinische Fachangestellte in Schule und Beruf. Schlütersche. Hannover. Baumeister (2018). Labordiagnostik in der Tierarztpraxis. Ein Handbuch für Tiermedizinische Fachangestellte. Lehmanns Media. Berlin

## Spezielle Untersuchung der Haut

---

Tier mit Hauterkrankungen bedürfen einer eingehenden dermatologischen Untersuchung. Diese spezielle Untersuchung der Haut hat das Ziel, die durch Ektoparasiten verursachten Hautveränderungen zu erkennen und die Ursache zu ermitteln. Im Rahmen der Adspektion werden z. B. Verletzungen, Verklebungen, Haarausfall, Rötungen und Schwellungen erkennbar. Mit Hilfe der Palpation kann beispielsweise die Konsistenz von Schwellungen (hart, weich, fluktuierend) und auch die Temperatur der geschädigten Haut in Erfahrung gebracht werden. Mittels Auskultation kann z. B. das charakteristische Knistern eines Emphysems wahrgenommen werden. Da viele Hautveränderungen erst mit der richtigen Diagnose kontrollierbar und therapierbar sind, sind exakte und intensive Untersuchungen notwendig.

1 Lesen Sie sich den Text durch und markieren Sie sich die wichtigsten Informationen.

### Quellen:

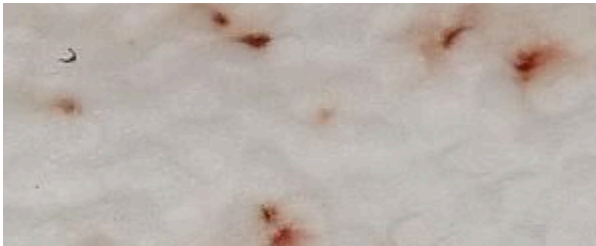
Grabner & Kiris (2015). Tiermedizinische Fachangestellte in Schule und Beruf. Schlütersche. Hannover. Baumeister (2018). Labordiagnostik in der Tierarztpraxis. Ein Handbuch für Tiermedizinische Fachangestellte. Lehmanns Media. Berlin

## Flohkamm-Methode

### Indirekter Flohnachweis

Mit einem speziellen Flohkamm werden ausgekämmte Partikel auf ein feuchtes weißes Papier gegeben und verrieben. Beim Vorhandensein von Flohkot verfärbt sich das Papier rötlich.

Alternativ können auch Partikel getestet werden die sich beim Fell durchwuscheln gelöst haben.



Tuch mit Flohkot



Flohkamm

Video zur Flohkamm-Methode:



### 2 Aufgabe - Flohkamm-Methode

- Lesen Sie den Text und schauen Sie sich das dazugehörige Video an (QR-Code).
- Füllen Sie die Tabelle „Nachweis für Ektoparasiten“ mit den Informationen aus.
- Führen Sie die Flohkamm-Methode durch.
  1. Nutzen Sie den Flohkamm um Partikel aus dem Fell zu entnehmen.
  2. Tragen Sie die Partikel auf einem feuchten Tuch auf.

ODER

1. Wuscheln Sie durch das Fell ihres Patienten.
2. Wischen Sie über die herausgefallenen Partikel.

### Quellen:

Grabner & Kiris (2015). Tiermedizinische Fachangestellte in Schule und Beruf. Schlütersche. Hannover. Baumeister (2018). Labordiagnostik in der Tierarztpraxis. Ein Handbuch für Tiermedizinische Fachangestellte. Lehmanns Media. Berlin

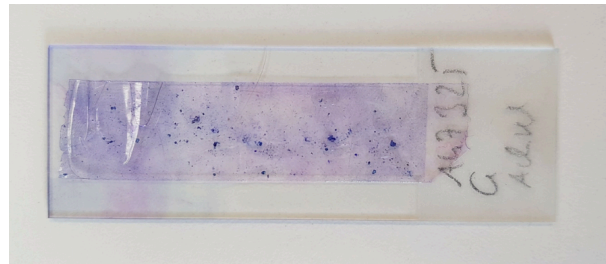
## Klebeband-Abklatschpräparat

Nachweis für oberflächlich lebende Ektoparasiten.

Ein Tesafilmstreifen wird auf die verdächtige Hautstelle gedrückt, auf einen Objektträger geklebt und mikroskopisch untersucht.



Objektträger



Objektträger mit Klebeband Abklatsch

Video zum Klebeband-Abklatschpräparat. (Achtung: im Video wird auf Hefepilze getestet. Nicht auf Ektoparasiten)

Artikel zum Klebestreifenabklatsch für extra Neugierige:



### 3 Aufgabe - Klebeband-Abklatschpräparat

- Lesen Sie den Text und schauen Sie sich das dazugehörige Video an (QR-Code).
- Füllen Sie die Tabelle „Nachweis von Ektoparasiten“ mit den Informationen aus.
- Fertigen Sie ein Klebeband Abklatschpräparat an:
  1. Reißen Sie einen Streifen Klebeband ab.
  2. Kleben Sie das Klebeband auf das „Fell“ ihres Patientens und lösen Sie es danach ab.
  3. Kleben Sie das Klebeband auf einen Objektträger.

#### Quellen:

Grabner & Kiris (2015). Tiermedizinische Fachangestellte in Schule und Beruf. Schlütersche. Hannover. Baumeister (2018). Labordiagnostik in der Tierarztpraxis. Ein Handbuch für Tiermedizinische Fachangestellte. Lehmanns Media. Berlin

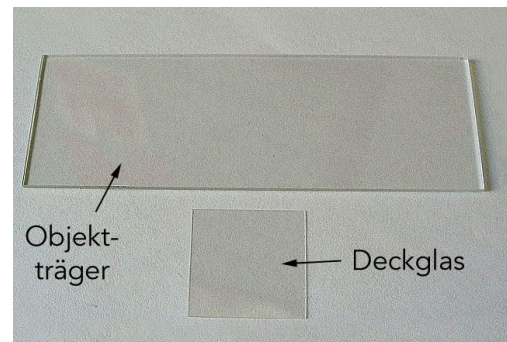
## Oberflächliches Hautgeschabsel

Nachweis von Raubmilben, Herbstgrasmilben, Grabmilben, roten Vogelmilben, Hautpilzen, Hefen.

Gelegentlich können auch Eier von großen Parasiten (z.B. Läuse, Haarlinge) nachgewiesen werden.

Die Probenentnahme erfolgt im Übergangsbereich von gesunder zu erkrankter Hautstelle. Mit einer mit Paraffin benetzten Skalpellklinge wird die Epidermis abgeschabt. Das gewonnene Material wird mit einem Tropfen Paraffinöl auf einem Objektträger ausgestrichen, mit einem Deckgläschen abgedeckt und mikroskopisch betrachtet.

Video zum Hautgeschabsel:



### 4 Aufgabe oberflächliches Hautgeschabsel

- Lesen Sie den Text und schauen Sie sich das dazugehörige Video an (QR-Code).
- Finden Sie die betroffene Hautstelle.
- Füllen Sie die Tabelle „Nachweis von Ektoparasiten“ mit den Informationen aus.
- Benetzen Sie die Skalpellklinge mit Paraffinöl.
- Schaben Sie vorsichtig mit der Klinge über die betroffene Haut.
- Streichen Sie das gewonnene Material mit einem Tropfen Paraffinöl auf den Objektträger aus. Decken Sie die Probe mit einem Deckgläschen ab.

### Quellen:

Grabner & Kiris (2015). Tiermedizinische Fachangestellte in Schule und Beruf. Schlütersche. Hannover. Baumeister (2018). Labordiagnostik in der Tierarztpraxis. Ein Handbuch für Tiermedizinische Fachangestellte. Lehmanns Media. Berlin

## Tiefes Hautgeschabsel

---

### Nachweis von Haarbalgmilben

Mit Paraffinöl den Objektträger und die Skalpellklinge benetzen. Eine Hautfalte zusammendrücken und in die Haarwuchsrichtung solange Schaben, bis kapillare Blutungen auftreten. Das Material auf den Objektträger geben, und unter dem Mikroskop durchmustern. Hautschuppen können mit 10%-iger Kalilauge aufgelöst werden.

Video zum tiefen Hautgeschabsel:



#### 5 Aufgabe tiefes Hautgeschabsel

- Lesen Sie den Text und schauen Sie sich das dazugehörige Video an (QR-Code).
- Füllen Sie die Tabelle „Nachweis von Ektoparasiten“ mit den Informationen aus.
- Benetzen Sie den Objektträger und die Skalpellklinge mit Paraffinöl.
- Drücken Sie eine Hautfalte zusammen und Schaben Sie in der Haarwuchsrichtung mit dem Skalpell über die Haut.
- Geben Sie das Material auf den Objektträger.

#### Quellen:

Grabner & Kiris (2015). Tiermedizinische Fachangestellte in Schule und Beruf. Schlütersche. Hannover. Baumeister (2018). Labordiagnostik in der Tierarztpraxis. Ein Handbuch für Tiermedizinische Fachangestellte. Lehmanns Media. Berlin

## Nachweis für Ektoparasiten

Methode	Zweck	Durchführung